

Encefalitis límbica en mujer de 41 años con masa mediastinal y cambios de comportamiento

Limbic Encephalitis in a 41 Year-Old Female with a Mediastinal Mass and Behavior Changes

Diana Restrepo Bernal¹ Carlos A. Cardeño Castro²

¹ Fellow Psiquiatría de Enlace, Pontificia Universidad Javeriana. Bogotá, Colombia. dianarestrepobernal@gmail.com

² Psiquiatra Hospital Universitario San Vicente de Paúl. Psiquiatra de Enlace, Pontificia Universidad Javeriana. MSc en Farmacología. Profesor de Psiquiatría de la Universidad de Antioquia. Medellín, Colombia.

Recibido para evaluación: 20 enero del 2009 *Aceptado para publicación:* 2 de mayo del 2009

Resumen

Introducción: La encefalitis límbica paraneoplásica es un síndrome poco frecuente que produce síntomas neuropsiquiátricos y, en algunos casos, demencia rápidamente progresiva. **Objetivo:** Discutir el curso clínico de una paciente con encefalitis límbica paraneoplásica asociado con timoma. **Método:** Reporte de caso de una mujer de 41 años de edad. **Resultados:** La mujer presentó pérdida de peso, tos y diarrea crónica, de ocho meses de evolución, por un síndrome de Good; además, cambios comportamentales con pérdida progresiva de la memoria por encefalitis límbica paraneoplásica. A pesar del tratamiento quirúrgico, esteroides y gamaglobulina, la paciente sufrió deterioro clínico progresivo y falleció. **Conclusiones:** La encefalitis límbica paraneoplásica puede causar alteraciones neuropsiquiátricas y demencia rápidamente progresiva. Es importante para los psiquiatras de enlace conocer las características clínicas de la encefalitis límbica paraneoplásica, lo cual permitirá lograr un diagnóstico precoz y tratamiento oportuno.

Palabras clave: encefalitis límbica, timoma, síntomas afectivos.

Abstract

Introduction: Paraneoplastic limbic encephalitis is a rare syndrome that causes neuropsychiatric symptoms and in some cases rapidly progressive dementia. **Objective:** To discuss the clinical course of a patient with paraneoplastic limbic encephalitis associated with thymoma. **Method:** Case report. **Results:** We report a 41 year-old female who had weight loss, chronic cough and diarrhea for eight months associated with Good's syndrome and behavioral changes and progressive loss of memory from paraneoplastic limbic encephalitis. Despite surgical treatment, steroids and gammaglobulin, the patient presented progressive clinical deterioration and died. **Conclusions:** Paraneoplastic limbic encephalitis may cause neuropsychiatric disturbances and rapidly progressive dementia. It is important for liaison psychiatrists to know the clinical features of paraneoplastic limbic encephalitis thus ensuring early diagnosis and appropriate treatment.

Key words: Limbic encephalitis, thymoma, affective symptoms.

Introducción

La encefalitis límbica paraneoplásica es un trastorno caracterizado por cambios en la personalidad, irritabilidad, depresión, pérdida de memoria, convulsiones y, en algunos pacientes, demencia. El diagnóstico es difícil, pues las alteraciones neuropsiquiátricas pueden anteceder al diagnóstico de cáncer hasta en el 60% de los casos, con una media de 3,5 meses (1). La primera descripción clínica de encefalitis límbica se atribuye a Ierley y cols., quienes en 1960 describieron a tres pacientes con "encefalitis subaguda de la vida adulta que afecta principalmente las áreas límbicas". De estos tres pacientes, dos tenían evidencia de cáncer (leiomioma de riñón izquierdo, carcinoma oncológico).

En 1968 Corsellis y cols. usaron el término encefalitis límbica para describir a tres pacientes con alteración severa de la memoria y cáncer, a quienes se les demostraron cambios degenerativos en la sustancia gris de áreas límbicas. En los siguientes años la encefalitis límbica fue considerada como un trastorno neurológico raro asociado a cáncer. Con el avance de la neuroimagen en los años ochenta y la posibilidad de identificar anticuerpos paraneoplásicos en líquido cefalorraquídeo, se ha hecho más sencillo confirmar y diagnosticar este trastorno.

La asociación de la encefalitis límbica paraneoplásica y ciertos tipos de tumores no está claramente establecida; frecuentemente se la asocia a cáncer de pulmón, de testículo, de seno, a linfoma Hodgkin, a teratoma inmaduro y a timoma. La historia natural de la encefalitis límbica paraneoplásica es de un deterioro neurológico progresivo (2); sin embargo, se debe considerar la remoción del antígeno proporcionando un tratamiento específico de acuerdo con cada tumor y supresión de la respuesta inmune.

El objetivo de este artículo es presentar un caso clínico en el que confluyen timoma, síndrome de Good, encefalitis límbica y demencia rápidamente progresiva.

Caso

Una mujer de 41 años ingresa al Hospital Universitario San Vicente de Paúl (H.U.S.V.P.), por alteración en el comportamiento. Ella había estado bien hasta 15 días atrás, cuando inició con cefalea y comportamiento extraño. Desde hacía 8 meses la paciente presentaba diarrea, tos y pérdida de peso. Tres días antes del inicio de la alteración comportamental la paciente fue llevada a cirugía, para tomarle biopsia de una masa mediastinal.

Al ingreso al H.U.S.V.P., Psiquiatría de Enlace describe a una paciente orientada en persona, desorientada en lugar y tiempo, sin fluctuación en el nivel de conciencia y que no establece contacto visual, dispraxia, con inquietud motora y facies inexpressiva. El lenguaje es escaso, bien articulado, con tono de voz bajo y curso lento, pensamiento incoherente e ilógico; no responde a lo que se le pregunta, utiliza frases inconexas y su discurso no permite explorar los contenidos del pensamiento; se observan soliloquios. Impresiona con alucinaciones auditivas. Tiene comprometido el juicio, la memoria no es explorable y el examen neurológico se encontró sin alteraciones.

La madre de la paciente explica que 2 días después de realizársele mediastinoscopia no reconoce a sus familiares, habla poco y lo que dice no tiene sentido, come mucho, luce desorientada, toma objetos en sus manos y no sabe darles un uso específico, habla muy poco y necesita ayuda para comer, bañarse y vestirse.

La paciente, quien reside en Medellín, tiene estudios de bachillerato incompleto. Vive en unión libre desde hace 1 año, es viuda y tiene tres hijos adolescentes. Se ha desempeñado laboralmente como estilista, pero desde hace 8 meses no trabaja por debilidad física. Fumó hasta hace 1 año. No toma medicaciones regularmente y no

consume licor ni drogas. No tiene antecedentes psiquiátricos personales ni familiares de importancia. Tres meses antes del ingreso al H.U.S.V.P. tuvo dos hospitalizaciones por onquitis, y otra en la que se documentó candidiasis oral. Se le realizó serología para VIH, con resultado negativo. Un coprológico fue positivo para *Strongyloides stercoralis*.

Se le realizó lavado oncoalveolar y cepillado onquial por enfermedad respiratoria crónica, que mostró endoonquitis y proceso inflamatorio mixto. Por la diarrea crónica, se le realizó colonoscopia que evidenció úlceras transversales superficiales, con infiltrado eosinofílico. La tomografía axial computarizada (TAC) de tórax mostró masa en mediastino anterior. Al ingreso al H.U.S.V.P. se le realizan exámenes de laboratorio, que incluyen hemograma completo, función renal, pruebas hepáticas, electrolitos, tirotropina, vitamina B12, ácido fólico, complemento y anticuerpos antinucleares, que fueron normales.

El electroencefalograma mostró enlentecimiento generalizado y la TAC simple de cráneo fue normal. Al tercer día se realiza punción lumbar, que mostró citoquímico de aspecto normal; PH alcalino, proteínas 64,9, glucosa 51, PMN 10, mononucleares 10, linfocitos 12, eritrocitos 51. VIH 1-2 negativo, criptococo negativo en LCR, GRAM y KOH de LCR negativo. Se realiza TAC contrastado de tórax, que muestra masa en mediastino anterior y superior lado izquierdo de 51x41x46 mm con imágenes nodulares, parahiliares y subcarinales.

Al quinto día se realiza angiorresonancia de tórax, la cual demuestra masa en mediastino anterior que capta el medio de contraste, en íntimo contacto con la pared lateral izquierda del tronco de la arteria pulmonar; se plantea como primera posibilidad diagnóstica un timoma. Por la diarrea crónica y las infecciones respiratorias a repetición, se solicitan inmunoglobulinas séricas, que se encuentran bajas; IgM 25 (60-230), IgG 320 (700-1600).

El décimo día de hospitalización se realiza resonancia nuclear magnética (RNM) de cerebro contrastada ([figuras 1, 2, 3](#)), que muestra hiperintensidad en T2 y FLAIR, que compromete el lóbulo temporal derecho hacia la región anterior y medial, así como la cabeza del hipocampo y la corteza insular. A su vez, en ínsula e hipocampo izquierdos hay una sutil alteración en la intensidad de la señal en las secuencias de FLAIR. No se observa compromiso en otras áreas. No se observa evidencia de masa, infarto o isquemia. Se observa pequeño aneurisma supraclinoideo izquierdo.

Durante el siguiente mes y medio la paciente exhibe comportamientos desorganizados, necesita ayuda para el autocuidado; parece reconocer solo a su madre. Es indiferente ante las visitas de sus familiares, incluidos sus hijos. Se ríe sola y habla sola. Toma objetos y los mira por largo tiempo, sin darles un uso específico. No controla esfínteres. Habla cosas que no parecen tener sentido. Durante el primer mes de hospitalización la paciente recibió haloperidol oral en dosis que oscilaron entre 2,5mg y 4,0 mg/día, para manejo de las alteraciones comportamentales. Posteriormente se observan síntomas extrapiramidales, por lo cual se decide iniciar quetiapina en dosis ascendente hasta 100mg/día.

Figura 1. Hiperintensidad en la región insular derecha

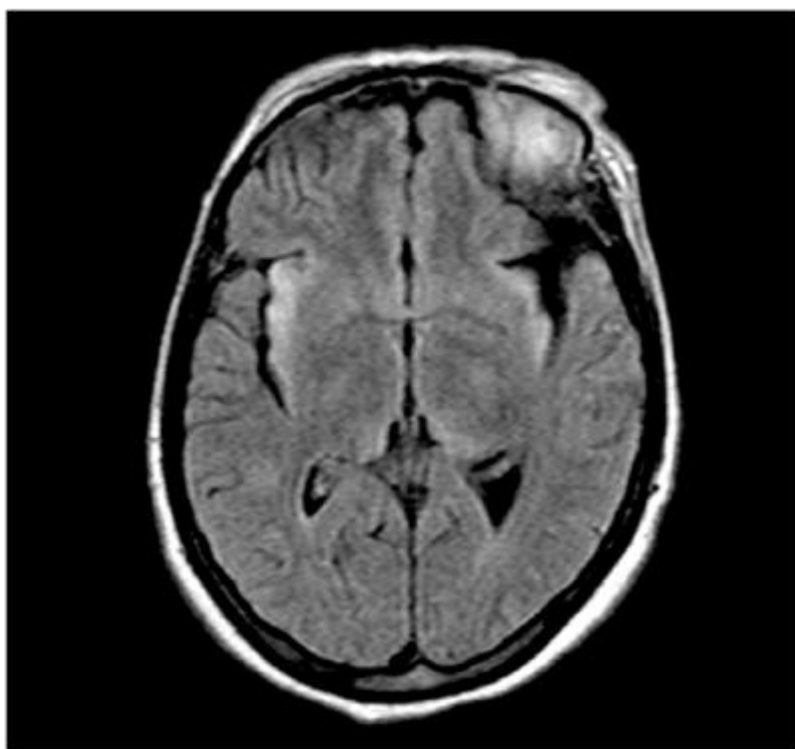
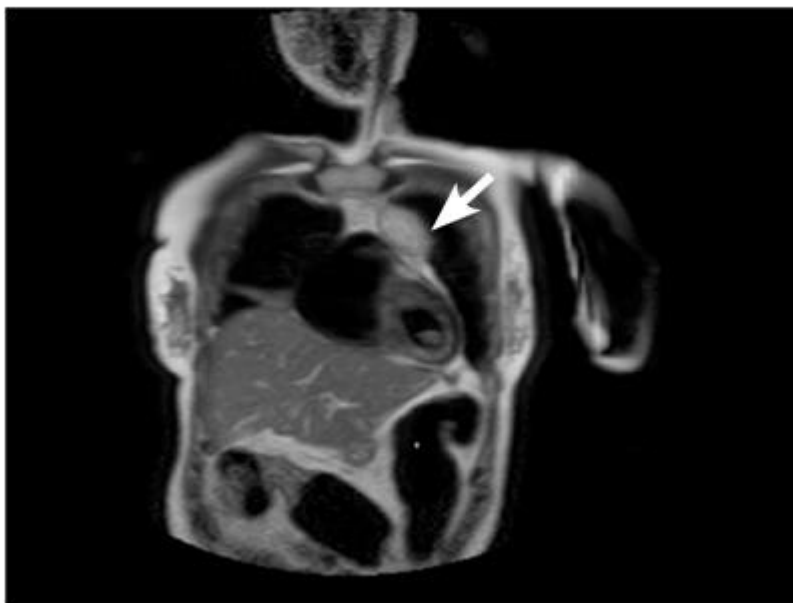


Figura 2. Hiperintensidad en lóbulo temporal derecho hacia la región anterior y medial, que compromete la cabeza del hipocampo y la corteza insular (flecha)

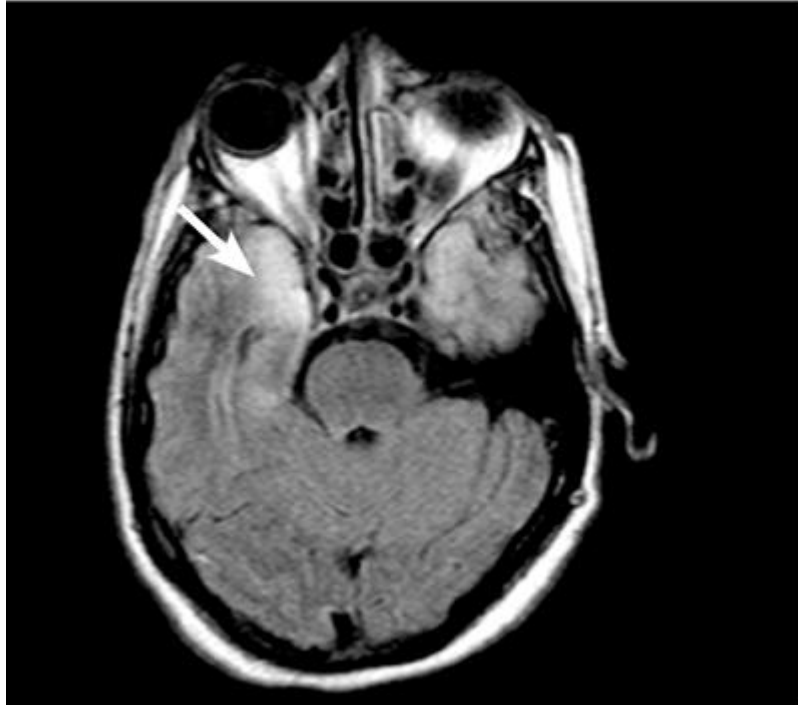

Figura 3. Masa en mediastino anterior (flecha)



A los 2 meses de estar hospitalizada la paciente es llevada a cirugía, para resección de masa en mediastino anterior. En el postoperatorio ingresa a la UCI, por neumonía nosocomial, desarrolla sepsis y se aísla estafilococo meticilino-resistente. Durante la

hospitalización en UCI, cuando la paciente no está sedada, se observa inquieta y desorientada globalmente; no establece contacto visual e hipoproséica. Tiene poca intención comunicativa, sin lenguaje verbal y algunos gestos asociados a dolor o molestia física.

La biopsia de la masa mediastinal reporta timoma. Luego de 3 meses del ingreso la paciente inicia deterioro global y progresivo, presenta síndrome convulsivo y finalmente fallece, luego de 116 días de hospitalización.

Discusión

El comienzo abrupto de alteración comportamental en una mujer de 41 años, sin antecedentes de enfermedad mental previa y con una historia de síntomas constitucionales, a quien recientemente se le había realizado una mediastinoscopia por masa en mediastino anterior, hace pensar en la posibilidad diagnóstica de delirium. Este es el diagnóstico neuropsiquiátrico más frecuente en el hospital general, con una prevalencia que oscila entre el 5% y el 44% en pacientes hospitalizados (3).

El delirium se caracteriza por un trastorno generalizado de la cognición, en especial, de la orientación y la atención, pero que también abarca un grupo de síntomas no cognoscitivos, como alteración en la conducta motora, el ciclo sueño-vigilia, el pensamiento, el lenguaje, la percepción y el afecto (4,5). Se caracteriza por un comienzo agudo (horas o días) y un curso fluctuante de los síntomas (6).

La paciente estudiada cumplía muchos de los criterios que se han mencionado, pero durante el primer mes de hospitalización no se observó fluctuación de los síntomas ni alteración en el nivel de alerta, lo que hizo descartar esta posibilidad diagnóstica.

La alteración mental de la paciente hizo pensar en el diagnóstico de psicosis, que por el compromiso sistémico (pérdida de peso, masa mediastinal, diarrea y tos crónica), podía corresponder a una psicosis orgánica. A favor de esta opción diagnóstica se encontraban la alteración comportamental, los soliloquios observados y el afecto inapropiado.

Definir si la psicosis era secundaria a una condición médica era difícil: establecer una relación causa- efecto entre una enfermedad orgánica particular y síntomas psicóticos resulta difícil, pues el diagnóstico diferencial con un trastorno psicótico primario debe hacerse de forma cuidadosa (7,8). Además, durante el seguimiento de la paciente el diagnóstico de psicosis orgánica no explicaba adecuadamente los déficits cognoscitivos detectados en las evaluaciones clínicas. Los síntomas afectivos nunca fueron dominantes en el cuadro psicopatológico; por esto, nunca se los consideró como parte de un trastorno afectivo.

Finalmente, el análisis psicopatológico de este caso llevó a explicar el compromiso mental de la paciente a través de un síndrome demencial, que permitía comprender la severa desorganización comportamental, la disfunción ejecutiva, la alteración mnésica, así como el compromiso severo del lenguaje, del pensamiento y del afecto (9). Resultaba difícil, sin embargo, explicar la rapidez con la que el cuadro clínico se había instaurado. La mayoría de las demencias progresan lentamente, por lo cual permiten identificar, a través de los meses y de los años, el deterioro progresivo de las funciones cognoscitivas.

En la literatura médica de los últimos años se han descrito algunas demencias que tienen como característica principal la rapidez con la cual se instauran los déficits cognoscitivos. La enfermedad por priones ha sido el prototipo de las demencias rápidamente progresivas (DRP). La búsqueda activa de esta patología ha permitido identificar otras etiologías con cuadros demenciales de rápido progreso [Cuadro 1](#). La importancia de orientar adecuadamente un posible caso de DRP es que algunas de estas patologías son médicamente tratables y potencialmente reversibles.

Cuadro 1. Etiología de la encefalitis límbica

Paraneoplásica
<ul style="list-style-type: none">• Cáncer pulmonar de células pequeñas• Cáncer testicular• Cáncer de seno• Cáncer de ovario• Timoma• Linfoma Hodgkin
Autoinmune no paraneoplásica
Infecciosa
<ul style="list-style-type: none">• Herpes simple• Herpes humano 6• Adenovirus
Epilepsia lóbulo temporal
Epilepsia mediada por inmunidad (encefalitis de Rasmussen)
Enfermedad de Alzheimer
Demencia frontotemporal
Hipoxia severa
Amnesia transitoria global
Disfunción endocrina
<ul style="list-style-type: none">• Cushing• Tratamiento con esteroides
Déficit de vitamina B1
Trauma encefalocraneano
Enfermedad cerebrovascular
<ul style="list-style-type: none">• Compromiso arteria cerebral posterior
Encefalitis de Hashimoto
Síndrome de Sjögren
Lupus eritematoso sistémico

La mnemotecnica VITAMINS (*vascular, infectious, toxic-metabolic, autoimmune, metastases-neoplasm, iatrogenic, neurodegenerative and sistemic*, por sus iniciales en inglés) ayuda al clínico a orientar la búsqueda sistemática de la posible etiología de la DRP (10) [Cuadro 2](#). Existen algoritmos que permiten orientar los exámenes de laboratorio y ayudas diagnósticas que facilitan el diagnóstico en un paciente con DRP.

Cuadro 2. Diagnóstico diferencial de las demencias rápidamente progresivas

Neurodegenerativa	<ul style="list-style-type: none"> Enfermedad por priones, demencia, Alzheimer, demencia por cuerpos de Lewy, demencia frontotemporal, parálisis supranuclear progresiva.
Infecciosa	<ul style="list-style-type: none"> Encefalitis viral, demencia HIV, leucoencefalopatía progresiva multifocal, panencefalitis esclerosante subaguda, aspergilosis SNC, sífilis, parásitos, enfermedad de Lyme, Balamutia, enfermedad Wipple.
Tóxico-metabólica	<ul style="list-style-type: none"> Déficit de vitamina B12, déficit de tiamina, déficit de niacina, déficit de folato, uremia, enfermedad de Wilson, encefalopatía portosistémica, degeneración hepatocerebral adquirida, porfiria, toxicidad por bismuto, toxicidad por litio, toxicidad por mercurio, toxicidad por arsénico, anormalidades electrolíticas.
Autoinmune	<ul style="list-style-type: none"> Encefalopatía de Hashimoto, encefalitis límbica paraneoplásica, encefalitis límbica autoinmune no paraneoplásica, cerebritis lúpica, sarcoidosis, otras vasculitis de SNC.
Alteraciones endocrinas	<ul style="list-style-type: none"> Alteraciones tiroideas, alteraciones paratiroideas, enfermedad adrenal.
Neoplasias y paraneoplásicos	<ul style="list-style-type: none"> Condiciones paraneoplásicas no autoinmunes, metástasis a SNC, linfoma primario de SNC, linfoma intravascular, granulomatosis linfomatoidea, gliomatosis cerebral.

De 825 casos evaluados durante 5 años en el Centro de Referencia para Enfermedades por Priones en Estados Unidos, con diagnóstico presuntivo de enfermedad de Creutzfeldt- Jakob, se encontró que el 54% tenía enfermedad por priones, en el 28% de los casos no se logró establecer el origen de la DRP (a menudo, leucoencefalopatías o encefalopatías de etiología desconocida) y en el 18% se encontraron otras condiciones no crónicas, muchas de las cuales eran tratables: el 26% eran neurodegenerativas; el 15%, autoinmunes; el 11%, infecciosas; el 11%, psiquiátricas, y el 9%, misceláneas.

A la paciente de este caso se le había encontrado una masa mediastinal (a la que se le tomó biopsia 15 días antes del ingreso hospitalario, por alteración mental), que no reportó malignidad. De acuerdo con la descripción radiológica, podía corresponder a un timoma. Dentro de los exámenes de laboratorio que se le realizaron a la paciente se encontró una disminución en las inmunoglobulinas IgG, IgA e IgM, lo cual hizo pensar en un síndrome de Good, que se caracteriza por hipogammaglobulinemia asociada a timoma.

La hipogammaglobulinemia ocurre en el 6% al 11% de los pacientes con timoma (11-13). Esta rara enfermedad se caracteriza clínicamente por infecciones recurrentes en la cuarta o quinta década de la vida. Se describen infecciones sinupulmonares y diarrea crónica (por malabsorción o infecciones), tal como las presentó esta paciente. Los hallazgos de laboratorio en el síndrome de Good pueden incluir niveles bajos o ausentes de células B, déficit de CD4 y una relación CD4/CD8 menor de 1, además de alteración en el funcionamiento de las células T (14).

Las manifestaciones clínicas del síndrome de Good son similares a otras formas de hipogammaglobulinemia común variable, solo que las enfermedades oportunistas son más frecuentes en el Síndrome de Good como resultado de un defecto más severo en la inmunidad celular. El compromiso de los lóbulos temporales, evidenciado en la RNM cerebral de esta paciente, puede ser explicado por múltiples patologías que comprometen

esta región anatómica de sistema nervioso central, y que tienen la posibilidad de generar alteraciones mnésicas y comportamentales (15).

El síndrome de Wernicke-Korsakoff, debido a deficiencia de tiamina y común en el alcoholismo crónico, también compromete el área temporal y se asocia a desnutrición, malabsorción o incremento en necesidades metabólicas.

Después de 8 meses de diarrea crónica, esta paciente podía tener un estado deficitario; sin embargo, no presentaba alteraciones oculomotoras o ataxia, que son clásicas de la encefalopatía de Wernicke. Además, las alteraciones neuroimagingológicas típicas de esta enfermedad son los cambios en sustancia gris periacueductal y del tercer ventrículo, cambios que no mostraba la paciente. La neurosífilis también puede cursar con una presentación atípica como una encefalitis límbica (16,17). En esta paciente, la serología para sífilis fue negativa en LCR.

A la paciente se le realizó una toracoscopia 15 días antes del ingreso al hospital, para tomar biopsia de masa mediastinal. El procedimiento se realizó bajo anestesia general. La descripción de cirugía y anestesia coinciden en que el procedimiento no tuvo complicaciones, y la familia la describe sin alteraciones comportamentales hasta 3 días después de la cirugía.

Los infartos en la distribución de la arteria cerebral posterior pueden asociarse a lesiones bilaterales en regiones hipocámpicas, lo cual puede ocurrir por eventos tromboembólicos del sistema verteobasilar, pero esto no se correspondía con la clínica de la paciente. La ruptura de un aneurisma de la arteria cerebral anterior puede comprometer regiones límbicas. En la RNM cerebral de la paciente se observó un aneurisma supraclinoideo izquierdo, sin evidencia de hemorragia subaracnoidea, lo que hacía improbable la ruptura del mismo.

En la enfermedad de Alzheimer las estructuras temporal medial, el hipocampo y la corteza entorrinal son las primeras áreas afectadas, lo que explicaría el compromiso de la memoria, el pensamiento y el comportamiento; sin embargo, en la enfermedad de Alzheimer el comienzo y el curso son insidiosos, mientras que en este caso fue agudo y la edad de la paciente hace poco probable tal diagnóstico (tampoco tenía antecedentes familiares de enfermedad de Alzheimer de inicio precoz).

Finalmente, se consideró la encefalitis límbica, una familia de trastornos que se caracterizan por inflamación de las estructuras del sistema límbico, y secundaria a procesos de tipo infeccioso o no infeccioso (de tipo autoinmune).

Los hallazgos en la RNM cerebral de esta paciente eran altamente sugestivos de encefalitis límbica. La causa más común de esta patología es el virus del herpes simple humano 6, un virus neurotrópico latente en la mayoría de adultos, que puede, en algunos casos, ocasionar una encefalitis límbica similar a la causada por el herpes virus o el virus de la varicela zoster, y que se ha descrito frecuentemente en pacientes con inmunidad comprometida (18,19).

En esta paciente, debido a su deficiencia inmunológica, este era un diagnóstico importante por considerar. En ella, el diagnóstico más probable, tomando en consideración la presencia de una masa mediastinal, era una encefalitis límbica paraneoplásica; este raro síndrome se caracteriza por irritabilidad, cambios en la personalidad, depresión, convulsiones, pérdida de memoria y, algunas veces, demencia. El comienzo es subagudo en más del 80% de los casos, y puede anteceder el diagnóstico de cáncer por meses, e incluso años (20-22).

Las alteraciones psiquiátricas se han descrito en más del 40% de los casos, con predominio en cambios afectivos en el 15%, alucinaciones en el 10% y cambios en la personalidad en el 5%. El compromiso de memoria se da hasta en el 80% de los casos;

la confusión, en el 40%, y déficits cognitivos, en el 15%. Son frecuentes, además, la hipertermia y la somnolencia (23-26).

El diagnóstico de encefalitis límbica paraneoplásica requiere la presencia de cuatro de los siguientes criterios: 1) un cuadro clínico compatible; 2) excluir otras complicaciones neuro-oncológicas; 3) un intervalo menor de 4 años entre el desarrollo de los síntomas neuropsiquiátricos y el diagnóstico del tumor; 4) por lo menos uno de los siguientes: a) cambios inflamatorios en LCR con citología negativa; b) RNM que demuestre cambios en lóbulo temporal (1); la RNM cerebral muestra en el 65% de los casos el compromiso de los lóbulos temporales (unilateral o bilateral) en el T2 y en el FLAIR, tal como fue observado en este caso; c) la identificación de anticuerpos contra antígenos onconeuronales (27) (Tabla 1).

La sospecha de encefalitis límbica sin un tumor demostrado exige su búsqueda exhaustiva. El resultado de la biopsia reportó un timoma. El timoma es un tumor originado de células epiteliales del timo; puede asociarse con diferentes trastornos neurológicos autoinmunes, como la miastenia gravis, neuromiotonía, encefalitis límbica y el síndrome de la persona rígida. (28).

La paciente recibió metilprednisolona y gammaglobulina, además de ser llevada a cirugía para resección del timoma. Sin embargo, su condición clínica se deterioró progresivamente, sin observarse ninguna respuesta favorable frente a los tratamientos instaurados.

Conclusiones

El diagnóstico clínico de esta paciente es el de un tumor tímico neuroendocrino asociado a encefalitis límbica paraneoplásica y síndrome de Good. La alteración comportamental y los déficits cognoscitivos, posiblemente, se explican a través de una demencia rápidamente progresiva, generada por el severo compromiso inflamatorio de los lóbulos temporales. A pesar de los manejos médicos instaurados, el deterioro clínico global fue progresivo. Son pocos los casos descritos en la literatura médica de encefalitis límbica asociada a timoma (2, 29-31), y son menos aun los casos que asocian encefalitis límbica, demencia rápidamente progresiva y síndrome de Good, como el caso aquí presentado.